Prise en charge du COUDE TRAUMATIQUE chez l'adulte

Cet algorithme décisionnel ne se substitue pas au jugement clinique.

Référence bibliographique:

- *Traumatologie de l'appareil locomoteur, Stratégies pour le médecin de premier recours 2ième E - H. Duruz/D.Fritschy*

Anatomie du coude

Anamnèse

Mécanisme (direct ou indirect), âge, profession, côté dominant

Examen clinique (vidéo)

Inspection : Déformation = fracture et/ou luxation

Status : - Palpation des reliefs osseux (triangle de Nelaton), humérus distal, olécrâne et tête radiale
- Ligamentaire: ligaments collatéraux médial et latéral
- État cutané
- Vasculaire et neurologique : sensibilité, motricité et pouls
- Test « Elbow extension rule »

Radiographies

Coude face/profil +/- rx poignet

Déformation ?

oui

Luxation du coude

Mécanisme

Trauma indirect ou direct

Clinique

Luxation simple

Douleur, déformation, Impotence fonctionnelle

Luxation complexe

40% de fractures associées

Complications possibles:
- Ouverture +/- souffrance cutanée
- Lésion du nerf médian et ulnaire
- Lésion vasculaire artère brachiale

Rx

Fracture apophyse coronoïde

Classification Regan-Morrey

Traitement

-> Avis ortho

- Réduction fermée
- Tests de stabilité
- Contrôle clinique et radiologique
- BAB pendant 1 semaine, puis mobilisation libre

Suivi ortho à J7 HUG

Type I : BAB pendant 10 jours, puis physiothérapie

Suivi ortho à J10 HUG

Types II et III **-> Avis ortho**

non

Fracture tête radiale

Trauma indirect avec réception sur la paume de la main

- Douleur palpation tête radiale
- Douleur à la prono suplination

⚠ Recherche de douleur au niveau du poignet (# Essex-Lopresti)

Classification Mason (I à III)

Mason I : 2 solutions

1) BAB 90° pour 1 semaine, puis amovible avec mobilisation en actif assisté pendant 3 semaines, puis mobilisation en prono-suplination dès la 4ème semaine sans immobilisation.
2) BAB 90° pendant 10 jrs, puis mobilisation libre selon douleurs.

Mason II et III **-> Avis ortho**

Fracture humérus distal *(palette humérale)*

Trauma direct ou indirect

Douleur, déformation, Impotence fonctionnelle

Complications possibles:
- Ouverture +/- souffrance cutanée
- Lésion du nerf cubital, médian ou ulnaire
- Lésion vasculaire artère brachiale

CT scan

-> Avis ortho

Immobilisation plâtrée par BAB en attente d'avis ortho/intervention

Fracture olécrâne

Trauma direct ou indirect

Hématome postérieur
Extens. active impossible

Complications possibles:
- Ouverture +/- souffrance cutanée
- +/- Lésion du nerf ulnaire

-> Avis ortho

Immobilisation plâtrée par BAB à 60° en attente d'avis ortho/intervention

Bursite olécrânienne

Trauma direct

- Voussure
- Érythème, chaleur

Bursite inflammatoire

- BAB à 90° pendant 2 semaines
- AINS et glace
- Coudière et évitement d'appui olécrânien

Suivi clinique à J5 HUG

Bursite cas douteux

- Labo – CRP
- Evaluer ponction
- Immobilisation par BAB fendu
- AINS
- Glace

Contrôle à 24-48 heures

Bursite infectieuse

⚠ ***choc septique!***

Bilan infectieux +/- US

-> Avis ortho

Retour graphique

Anatomie du coude

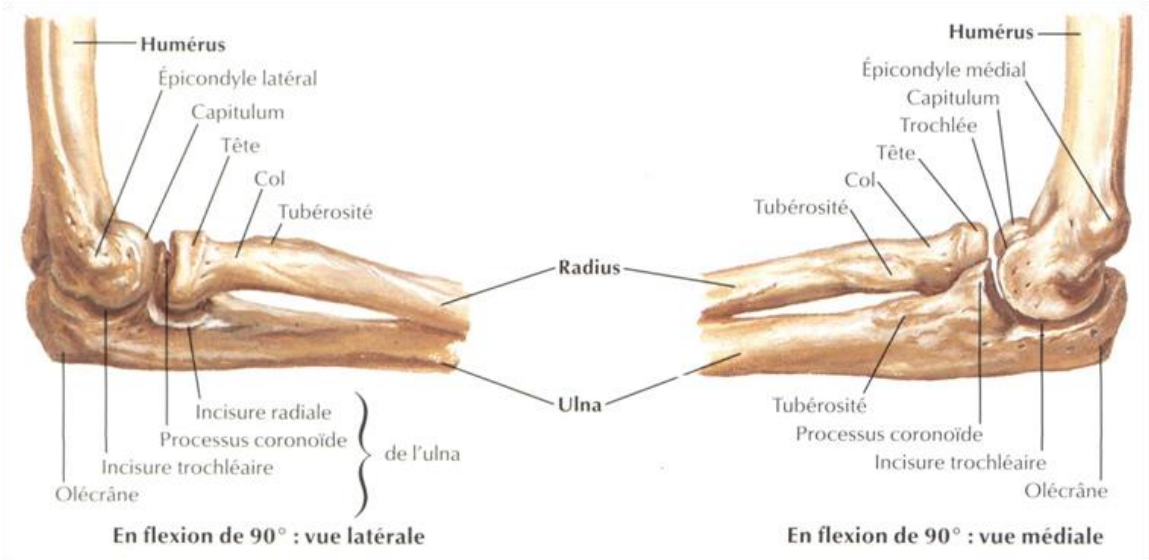

En flexion de 90° : vue latérale

En flexion de 90° : vue médiale

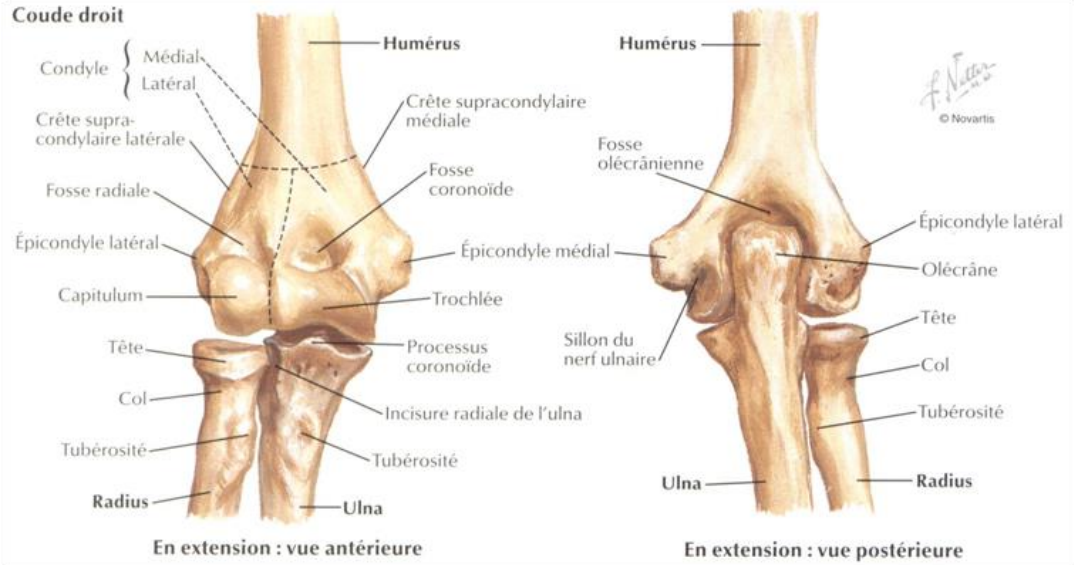

En extension : vue antérieure

En extension : vue postérieure

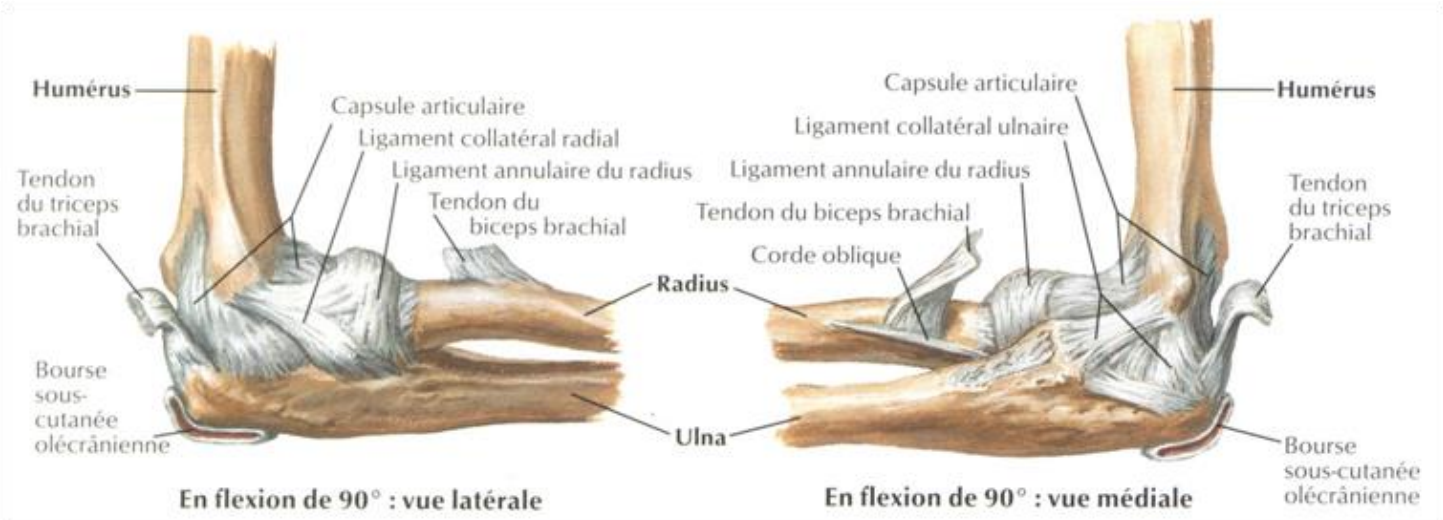

En flexion de 90° : vue latérale

En flexion de 90° : vue médiale

Triangle de Nelaton

Coude fléchi : épicondyle-épitrochlée-olécrâne

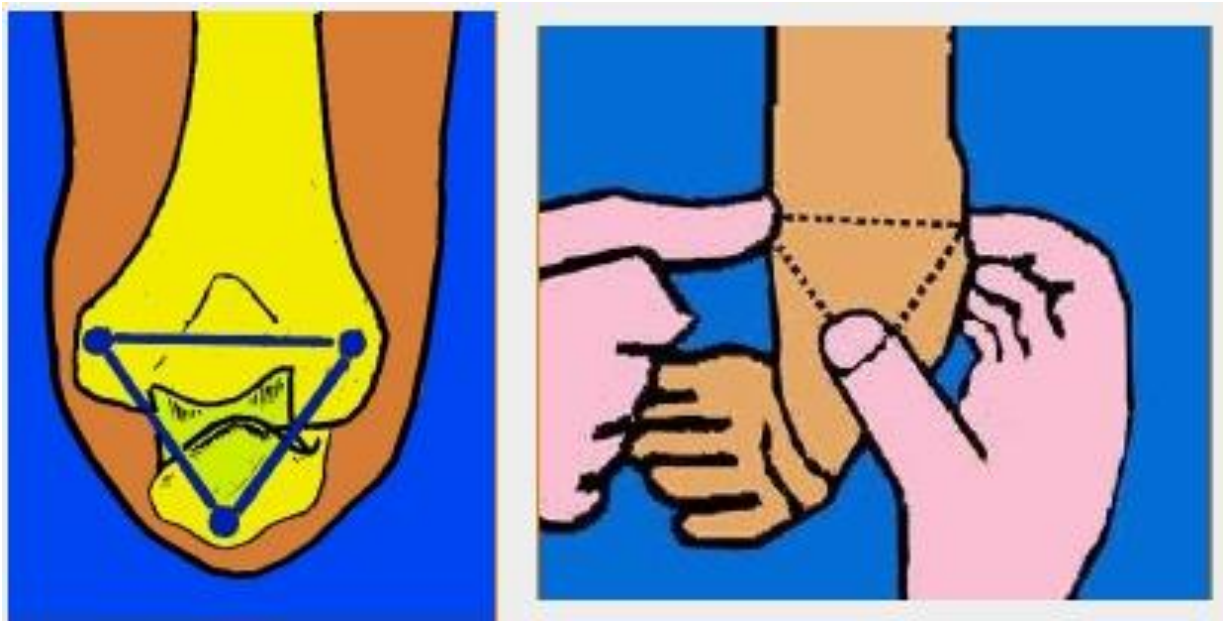

Fracture de tête radiale : Classification de MASON

Type I	Type II	Type III
fracture non déplacée	fracture marginale déplacée	fracture multi-fragmentaire

Fract. apophyse coronoïde : Classification de Regan et Morrey

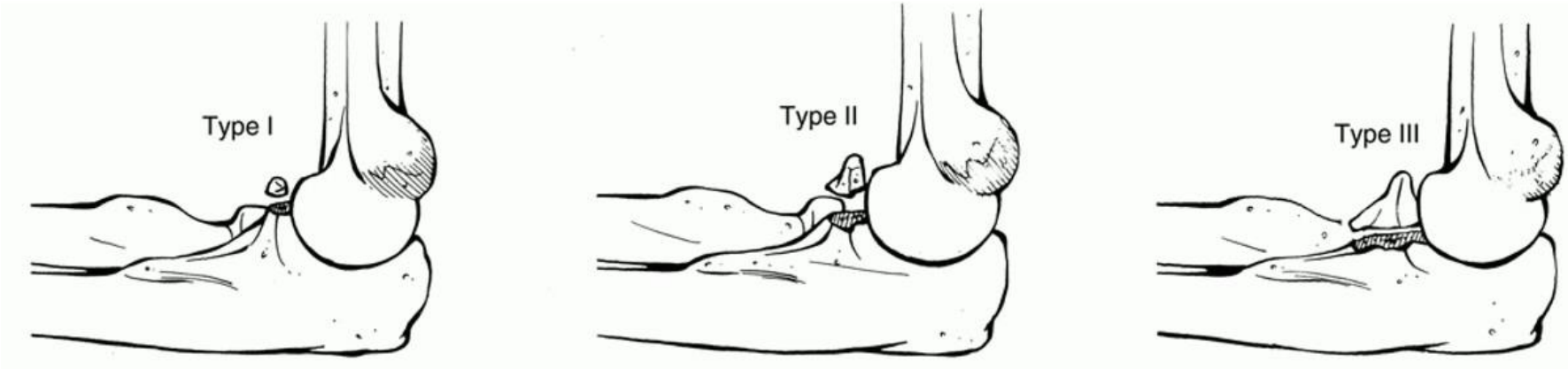

http://journals.lww.com/jaaos/pages/imagegallery.aspx?year=2006&issue=05000&article=00003&ImageId=FF3

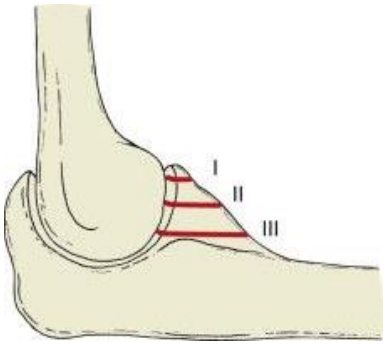

Selon la hauteur du fragment fracturé:

- type I : Pointe de l'apophyse coronoïde (« tip fracture »)
- type II : Fragment correspondant à moins de 50% de la hauteur du processus coronoïde
- type III : Fragment intéressant plus de 50% de la hauteur du processus coronoïde

Fracture-dislocation de la tête radiale : Essex Lopresti

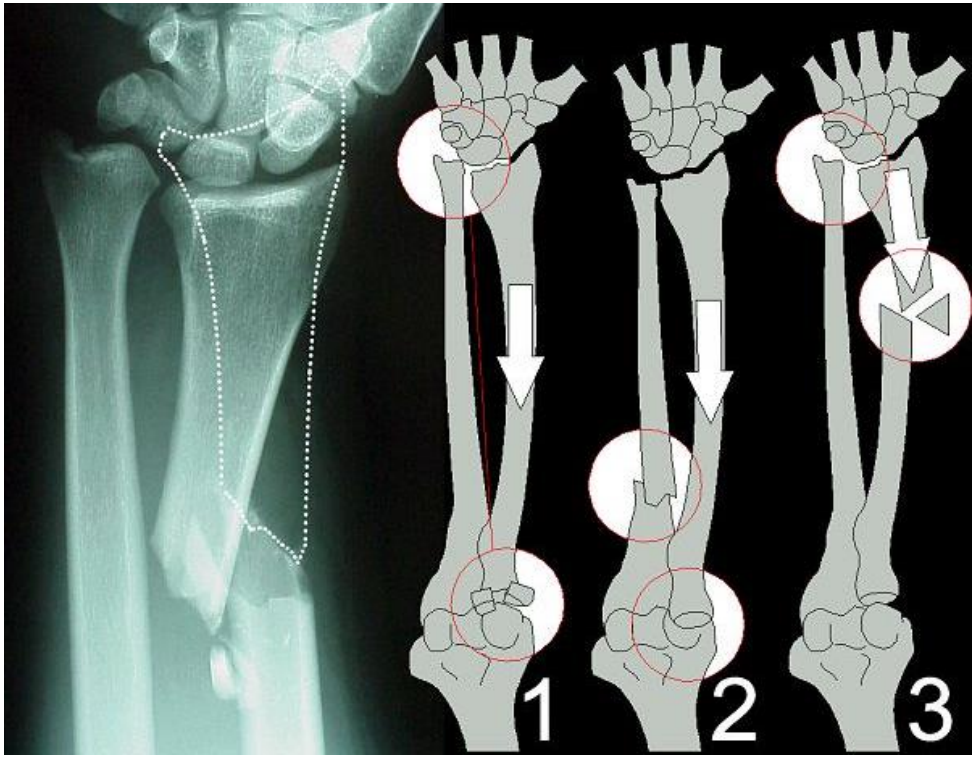

Luxation postérieure du coude

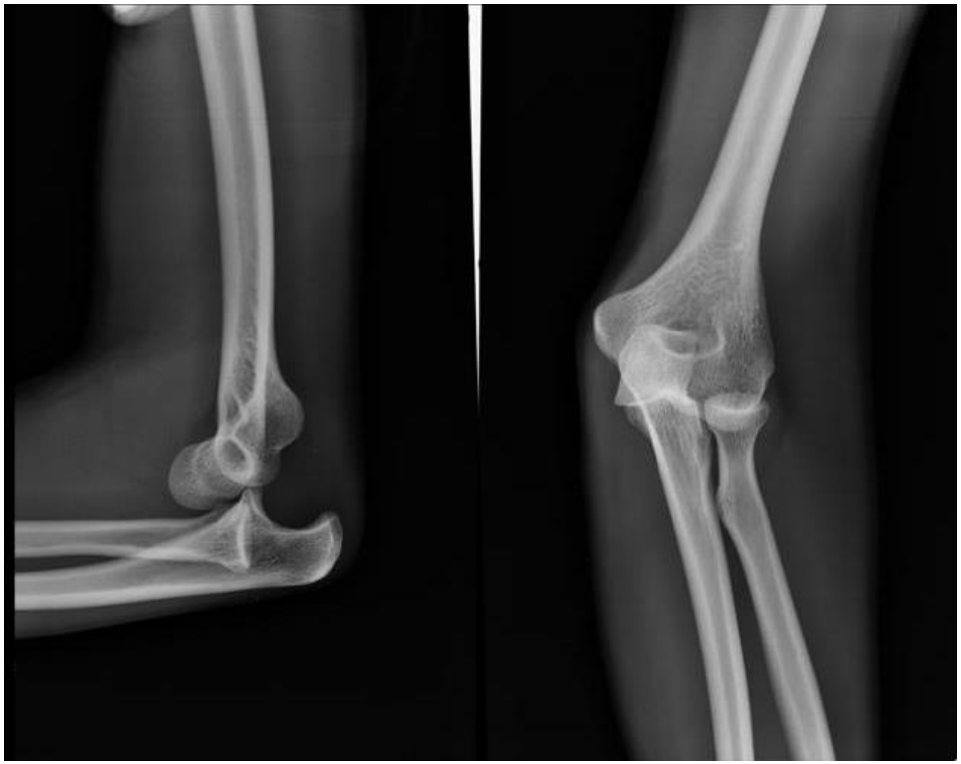

Plexus brachial et ses branches

Axillaire : Abduction bras (muscle deltoïde et petit rond); Sensibilité moignon épaule

Médian : Pronation, Flexion: pouce, index, majeur et poignet; Opposition et antépulsion pouce; Sensibilité pulpe

Radial : Extension et supination du poignet

Ulnaire : Sensibilité 5ème doigt, moitié interne du 4ème doigt + moitié de la paume, Ecartement des doigts

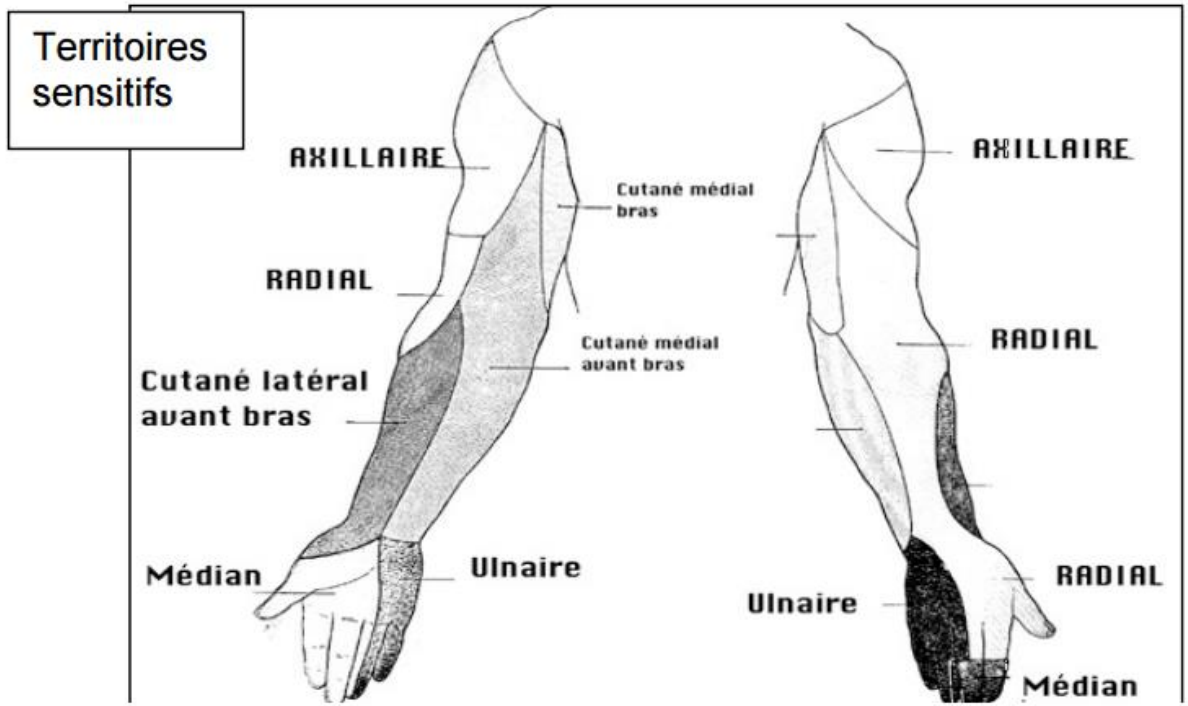

Elbow Extension Rule

En cas de traumatisme mineur,

Position : Extension des 2 coudes, les 2 épaules étant en ante-pulsion à 90º et les avant-bras en supination.

Extension du coude blessé SYMETRIQUE au coude controlatéral :

-> Valeur Prédictive Négative pour fracture du coude, hormis celle de l'olécrâne, de 98% sans radiographie.

Extension INCOMPLETE et coude douloureux :

-> Effectuer radios face et profil complétées par des incidences obliques et axiales.

Retour
p.1

Prise en charge spécifique aux HUG

<u>À organiser lors de la consultation initiale :</u>

Suivi en salle de plâtres par le chef de clinique ou interne ortho de la Voie Verte.