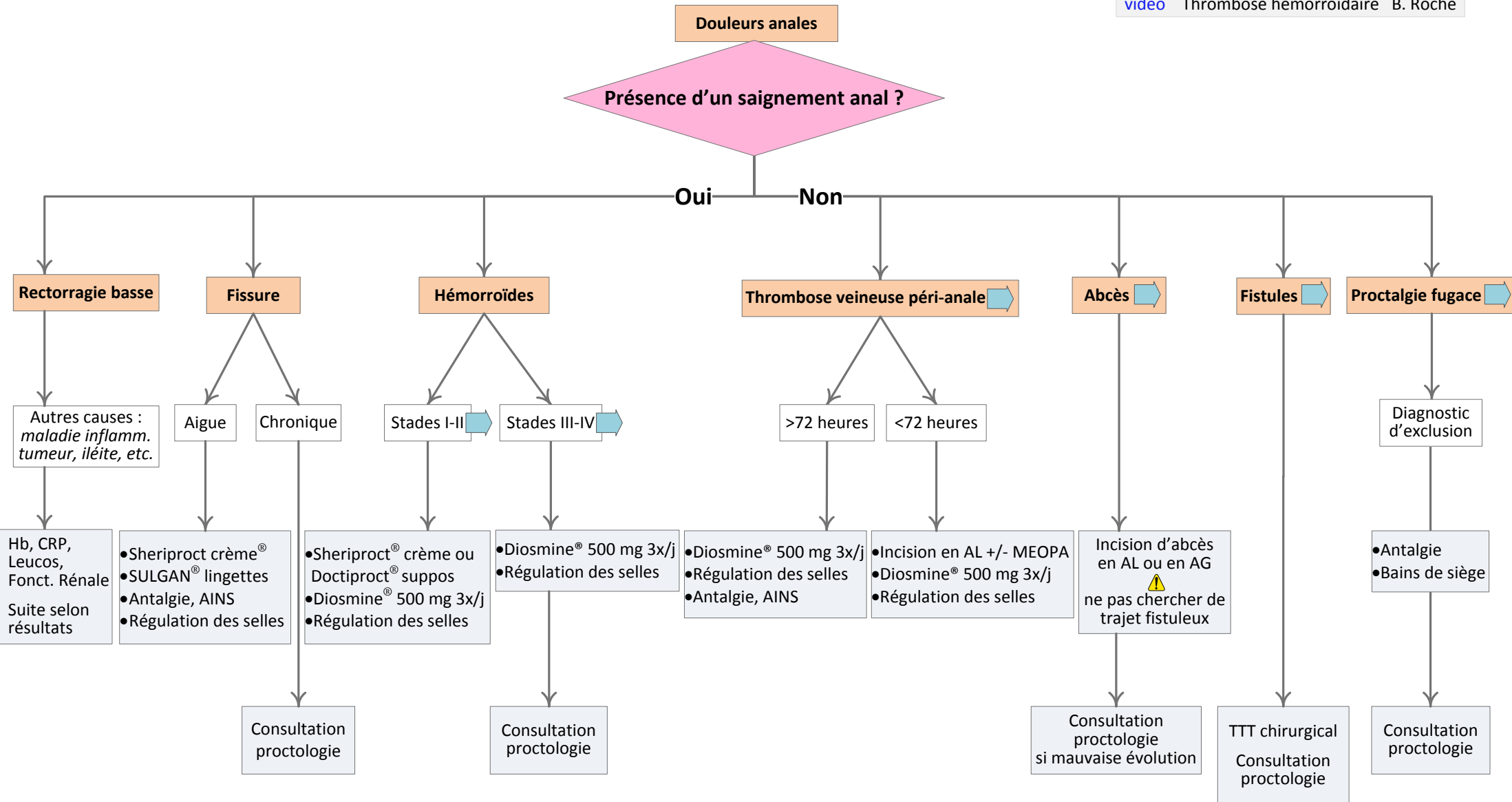


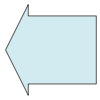
Prise en charge des LESIONS PROCTOLOGIQUES

Cet algorithme décisionnel ne se substitue pas au jugement clinique.

Référence biblio :
[Guidelines de proctologie pour les urgences 2015](#)
 Dr Roche, Tchokoteu, Abrassart

vidéo Incision d'un abcès B. Roche
 vidéo Thrombose hémorroïdaire B. Roche





Abcès anal et péri-anal

Localisation :

Supra-sphinctérien ou lévatorien: origine cryptoglandulaire ou pathologie digestive (maladie diverticulaire ou maladie de Crohn).

Au TR : induration ou protrusion de la muqueuse.

Inter-sphinctérien: localisé entre les 2 sphincters.

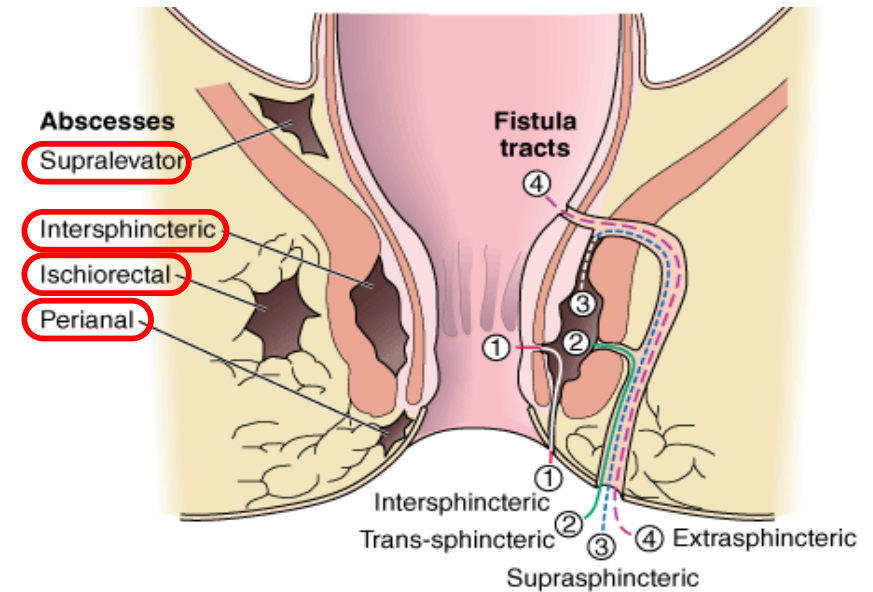
Absence de lésion cutanée.

Au TR : induration ou protrusion de la muqueuse.

Ischio-rectal: masse fluctuante tendue indurée sur les fesses.

Pénètre à travers le sphincter anal externe dans l'espace ischio-rectal.

Péri-anal: masse fluctuante tendue péri anale.



Diagnostics différentiels :

- abcès des glandes de Bartholin,
- maladie de Verneuil,
- sinus pilonidal ou kyste sacro-coccygien

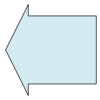
Investigations complémentaires : Si zone étendue ou état fébrile, ad CT scan

Traitement : Abcès péri-anal* et ischio-rectal : incision au cabinet et contrôle à 24 heures.

- Anesthésie locale (10 ml Lidocaïne 0.5% + 1 ml Na-Bicarbonate) +/- anesth. au froid, +/- MEOPA si disponible
- Incision radiale suffisamment large
- Drainage du pus +/- méchage bétadiné
- Douche 6 x/j dès 24 h. post-incision
- Pas d'ATB sauf si présence de cellulite

* : si abcès en forme de fer à cheval, ad scanner et avis chirurgical

Autres abcès : prise en charge au bloc opératoire

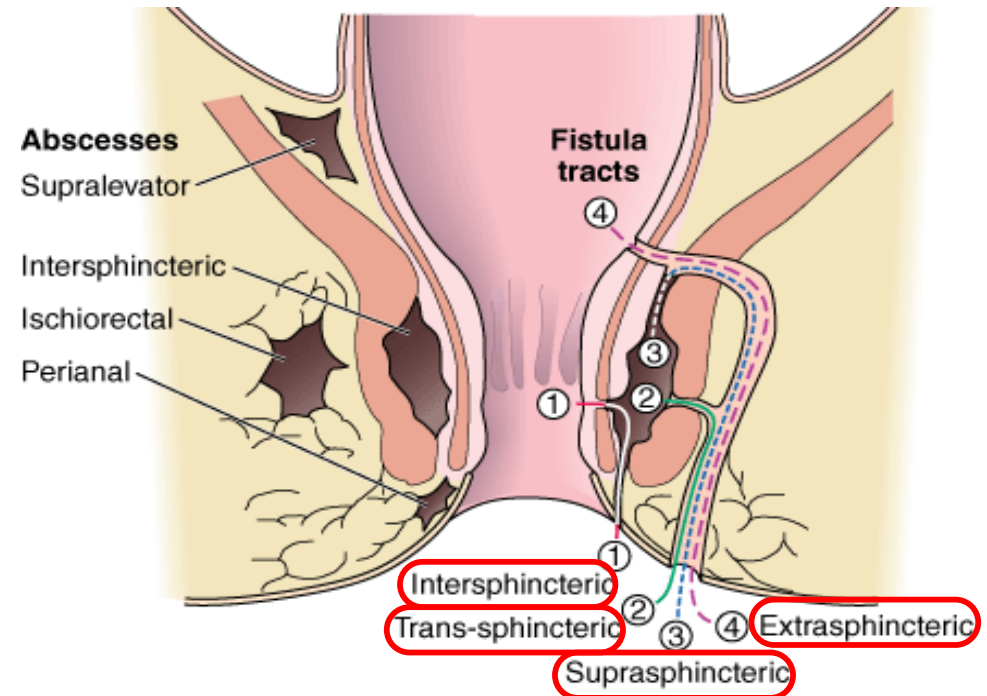


Fistules

Localisation (schéma)

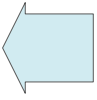- 1 - Intersphinctérienne
- 2 - Transsphinctérienne
- 3 - Suprasphinctérienne
- 4 - Extrasphinctérienne

Les fistules anales d'origine cryptoglandulaire compliquent 35% des abcès ano-rectaux d'origine non spécifique.



Autres étiologies : cancer anorectal, actinomyose, lympho-granulome, proctite post-radique.

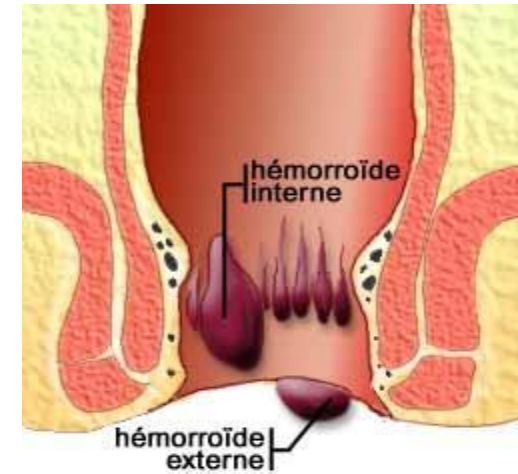
Traitement des fistules : chirurgie des fistules symptomatiques



Hémorroïdes

Le canal anal contient 3 principaux paquets hémorroïdaires :

- droit antérieur
- droit postérieur
- latéral gauche



La pathologie consiste en une augmentation de la pression dans les plexus artério-veineux sous muqueux avec gonflement des coussinets et protrusion dans le canal anal.

Symptôme principal : saignement

À ne pas confondre avec les plexus veineux marginaux superficiels.

Prolapse hémorroïdaire thrombosé

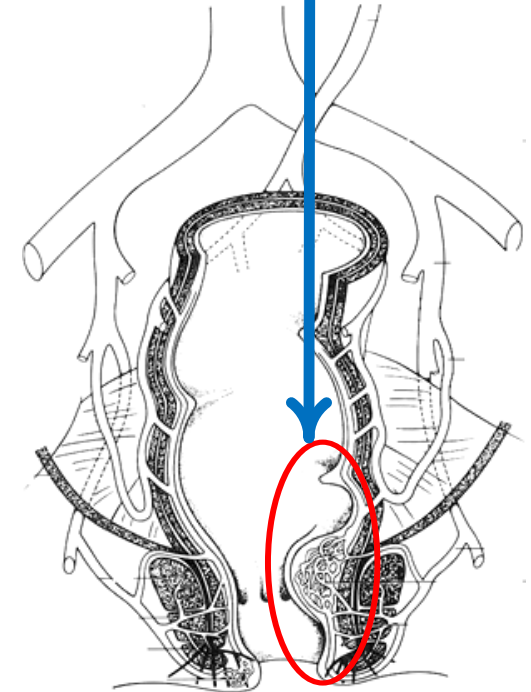
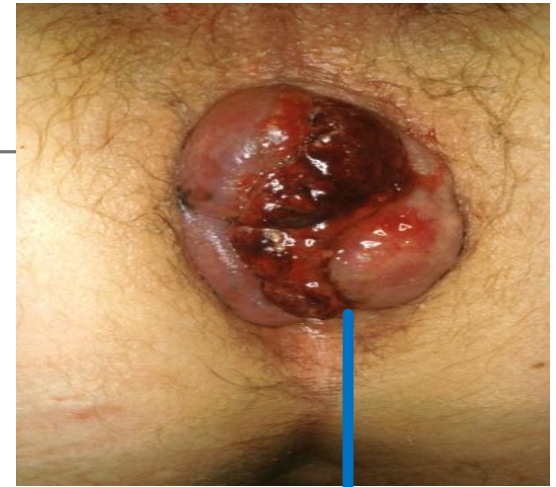Hémorroïdes qui s'extériorisent, provoquant œdème et douleur par la mise en tension de l'anoderme très innervé.

Traitement :

- Antalgique, AINS, paracétamol
- Repos
- Régulation du transit : Métamucil[®], Movicol[®]
- Stéroïdes et anesthésiques locaux : Scheriproct[®] crème, Doxyproct Plus[®] onguent ; Sulgan[®] lingettes ou EMLA patch (*non remboursés*)
- Daflon[®], diminue la pression du sphincter interne

⚠ Risque d'hypotension avec le Daflon

Hémorroïdectomie chirurgicale, si nécrose.



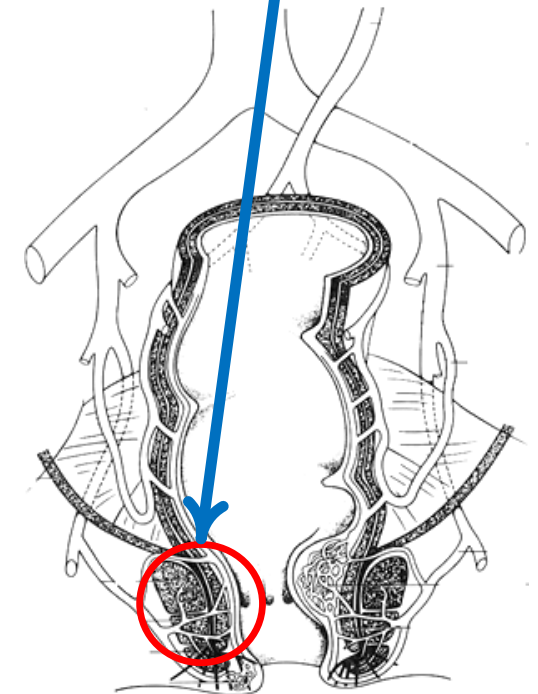
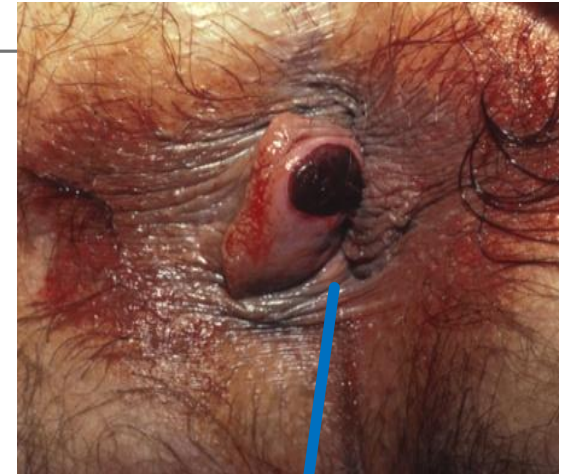
Thrombose périanale marginale

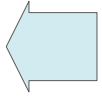
La thrombose se palpe -> présence d'une induration

Plexus veineux marge anale, fréquent, sous-cutané très innervé (douleur++).

Traitement :

- Antalgiques, AINS, paracétamol
- Régulation du transit (Métamucil[®], Movicol[®])
- Stéroïdes crème et anesthésiques locaux
- Thrombectomie en AL (Lidocaïne 0.5% 10ml + Na-Bicarbonate 1ml)
- Incision radiale aux ciseaux / bistouri
-> petite incision en regard du caillot, puis élargissement de l'ouverture pratiquée au moyen de ciseaux





Proctalgie fugace

La proctalgie fugace (PF) est une algie intermittente, en général chronique, probablement fréquente.

Son diagnostic repose sur le seul interrogatoire.

Les patients sont asymptomatiques entre les crises.

L'examen clinique, ainsi que les explorations complémentaires, sont normaux et n'ont pour seul intérêt que d'écarter les diagnostics différentiels.

Son mécanisme n'est pas clairement identifié mais l'hypothèse d'une contracture du muscle lisse prévaut actuellement.

Son traitement est superflu dans la grande majorité des cas, car une simple explication sur la b nignit  de leurs douleurs suffit   rassurer les patients.

<http://www.uptodate.com/contents/proctalgia-fugax>